Zur Röntgendarstellung der Querlagen

unter besonderer Berücksichtigung der dorso-superioren Abart

Inaugural-Dissertation

zur Erlangung der Doktorwürde
einer Hohen Medizinischen Fakultät
der Ludwig-Maximilians-Universität

vorgelegt von

Adelheid Jäger

aus München.

1940

Pilger-Druckerei G. m. b. H., Speyer a. Rh.

Referent: Prof. Dr. B r a b e m a n n.

Correferent: Prof. W. E i s e n r e i c h.

R. UNIV.
BIBLIOTHEEK
LEIDEN

Zur Röntgendarstellung der Querlagen unter besonderer Berücksichtigung der dorso-superioren Abart.

Es besteht kein Zweifel darüber, daß die Röntgenstrahlen unser Wissen in geburtshilflichen Dingen erheblich bereichert haben. In diagnostischer Hinsicht ist ihr Wert unbestritten. In Zweifelsfällen wird daher das Ergebnis einer Röntgenaufnahme unser Urteil und damit unser Handeln weit sicherer beeinflussen als ein — wenn auch von geübter Hand — erhobener Tastbefund.

Unsere Kenntnis der Schief- und Querlagen ist durch die Röntgenaufnahme insoweit gefördert, als die in vorröntgenologischen Zeiten durch den Tastbefund bekannten und erkannten Formen der schief- und querliegenden Frucht — Rücken vorn oder hinten — zur Zeit nicht mehr als die einzigen Arten dieser Lageanomalie gelten können. Die Röntgenstrahlen haben uns eine Unzahl von Stellungsmöglichkeiten des querliegenden kindlichen Rückens kennen gelehrt, darunter auch solche, deren wahre Natur sich weder durch die äußere noch durch die innere Untersuchung feststellen läßt. Auf sie, die röntgenologisch zuerst von Warnekros erkannten dorso-superioren Querlagen wird in den Lehr- und Handbüchern der Geburtshilfe günstigenfalls kurz hingewiesen. Einzelne Autoren, wie Martius im Handbuch von Halban-Seitz, wie auch in seiner „Geburtshilflichen Operationslehre", Schuhmacher in „Röntgendiagnostik in der Geburtshilfe" erwähnen ihr Vorkommen bei Ein- und Mehrlingen mehr als Lagekuriosa und belegen sie z. T. mit bildlichen Beispielen. Im v. Winckel'schen Handbuche sind die von älteren Autoren (Pernice, Kühn, Kalser, v. Franqué, Kletz) beschriebenen Fälle von Querlagen mit gleichzeitigem Verfall von Hand und Fuß vermutlich z. T. dorso-superiore Querlagen gewesen, eine Ansicht, die Kaboth u. a. in einer Abhandlung über das überschriftliche Thema mitteilt und der wir uns auf Grund der neueren klinischen Beobachtungen durchaus anschließen möchten. Die Frage der geburtshilflichen Bedeutung diese Lageanomalie wird in dem oben beschriebenen Artikel von Kaboth, der darin seine Erfahrungen an der Kölner Frauenklinik mitteilt, durchaus gewürdigt. Seine Beobachtungen lassen bereits an kleinen Zahlen die Besonderheiten der Diagnose und des Geburtsverlaufes dieser Form der Querlage erkennen. Die endgültige Beantwortung der Frage allerdings, ob es sich hier lediglich um eine belanglose Abart der Quer- und Schieflagen oder um eine solche mit ganz besonderer geburtshilflicher Bedeutung handelt, steht noch aus. Ich möchte hier kurz auf die Darstellung der Beobachtungen Kaboths eingehen.

In erster Linie interessiert, was er über die Diagnose der dorso-superioren Querlage schreibt. „Die schwere Erkennbarkeit der dorso-

superioren Querlage hat verschiedene Ursachen. Bei der äußeren Untersuchung könnte es sein, daß die tiefere Lage des Kopfes, der nicht so hoch im Fundus steht wie bei der dorso-inferioren Querlage, die Erkennung einer Querlage überhaupt erschwert, indem der Untersucher bei der äußeren Untersuchung im Fundus zunächst nichts Abnormes findet und darum garnicht auf den Gedanken einer Querlage kommt, höchstens eine abgewichene Schädellage vermutet. Bei der rectalen oder vaginalen Untersuchung fühlt man bei der dorso-superioren Querlage auch bei weit fortgeschrittener Geburt und Eröffnung der Weichteile oft noch keinen Kindsteil, im Gegensatz zu den dorso-inferioren Querlagen, wo der zu spät gerufene Arzt den Rücken, die Schulter oder den Arm fühlt; oder aber man fühlt einen oder zwei Füße und vermutet darum keine Querlage. Aber auch, wenn die Füße nicht mit vorangehen, bleibt die Lage schwer erkennbar, weil der Arm höher liegt und darum nach Blasensprung erst später tiefertreten kann als bei der dorso-inferioren Querlage, wo Schulter und Arm bald in den Geburtskanal hineingetrieben werden." Die Durchsicht der verschiedenen Fälle zeigt, daß die Lage von Hebamme oder Arzt erst sehr spät oder garnicht erkannt werden konnte. Erst die Röntgenaufnahme brachte die letzte Klärung. Für die Erkennung praktisch wichtig erscheint vor allem das Vorliegen oder das Vorfallen einer oder mehrerer (bis zu allen vier) Extremitäten. Dieses tritt fast immer beim Bestehenbleiben der dorso-superioren Querlage ein, ja es ist bei weiterem Voranschreiten der Geburt das charakteristische Zeichen.

Der Verlauf ist günstig in den Fällen, in denen die dorso-superiore Querlage sich zur Kopf- oder Beckenendlage einstellt, ungünstig dagegen dort, wo sie als solche bestehen bleibt. Sie weist dann sämtliche Nachteile der Querlagen überhaupt auf, die ja jedem Geburtshelfer hinreichend bekannt sind. Als besonders ungünstiges Moment, gerade in Hinblick auf das Resultat für die Kinder, erscheint noch die Häufigkeit des Nabelschnurvorfalles (Abwärtsrichtung des Bauches!) und die Häufigkeit des Zusammentreffens mit der Placenta prävia. Dieses Zusammentreffen erscheint noch häufiger als bei den übrigen Arten der Querlagen zu erfolgen, sodaß der Gedanke an einen ursächlichen Zusammenhang nicht abwegig ist.

In einer wesentlich älteren Schrift findet sich das Vorkommen der dorso-superioren Querlage auch bildlich bestätigt.

In seiner „Sammlung anatomischer Tabellen mit Erklärungen und einem Auszuge der praktischen Hebammenkunst", gedruckt in der Klett und Franke'schen Buchhandlung, Augsburg, 1797, bringt Smellie ein Kupfer, Platte XXXL mit folgender Beschriftung (Abb. 1):

„Stellt das Becken von vorne und das durch die Zusammenziehung in eine runde Gestalt zusammengedrückte Kind

dar. Die vorderen Teile des letzteren sind gegen den unteren Teil des ersteren gekehrt, und eine Hand und ein Fuß in der Scheide heruntergefallen. In dieser Figur ist der vordere Teil des Beckens, in dem die großen eirunden Beckenlöcher in der Mitte der Länge nach durchschnitten worden sind, hinweggenommen worden."

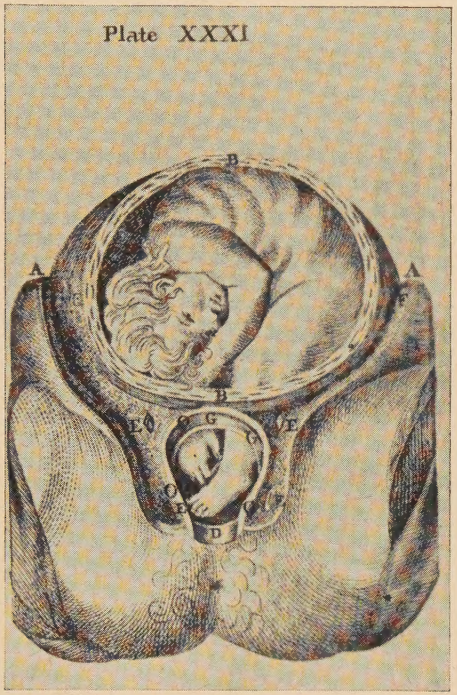

Abb. 1

Wenn auch der Fall nicht als solcher bezeichnet ist, so handelt es sich nach Bild und Text fraglos um eine ausgesprochene dorso-superiore Querlage: Rücken ohne Drehung um seine Längsachse unmittelbar oben im Fundus uteri (s. Abb. 2a).

Eine eingehende kritische Betrachtung sämtlicher an der II. Frauenklinik München, Lindwurmstraße, beobachteten Querlagen nach Untersuchungsbefund, Röntenaufnahme und Geburtsverlauf ginge über die Themastellung und den Rahmen der vorliegenden Arbeit hinaus. Es seien hier lediglich Darstellungen über Aussehen und Deutung der röntgenologisch kontrollierten Querlagen gegeben.

Den Ausführungen liegen röntgenologische Vorstudien an Phantomkindern zugrunde, die in den bei der Querlage häufiger oder

seltener vorkommenden Stellungen photographiert und in der gleichen Position auch röntgenologisch aufgenommen sind.

Die räumlich ungünstigere Anordnung der langen Fruchtachse in den kurzen Breitendurchmesser des Uterus bei querliegender Frucht, der von den muskulösen seitlichen Wänden des Fruchthalters auf Kopf und Steiß ausgeübte elastische Druck erzeugt beim ausgetragenen oder nahezu ausgetragenen Querlagenkinde eine auch im Röntgenbilde hervortretende, meist dorso-konvexe, seltener dorso-konkave Krümmung seiner Wirbelsäule. Die dorso-konvexe Wölbung der Wirbelsäule kommt beim Querlagenkinde am häufigsten vor.

Betrachtet man die Krümmungsrichtung der kindlichen Wirbelsäule und den Verlauf der Rippen, so sind zunächst vier „Haupt"-stellungen, die der kindliche Rücken in utero einnehmen kann — oben (Fundus), unten (Isthmus), vorn (ventralwärts), hinten dorsalwärts) — röntgenologisch einwandfrei zu erkennen.

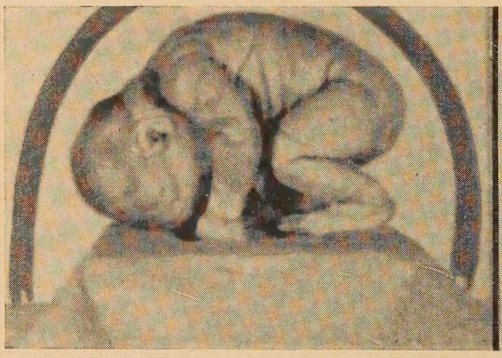

Abb. 2 a

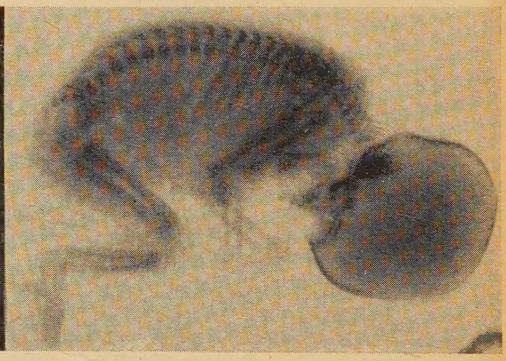

Abb. 2 b

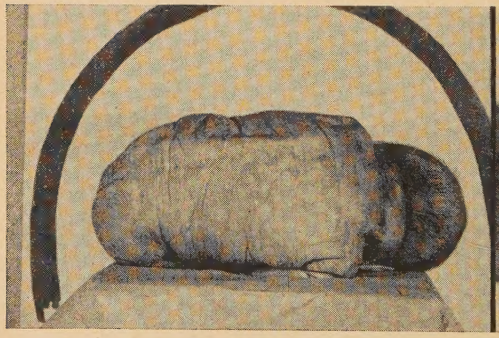

Abb. 3 a

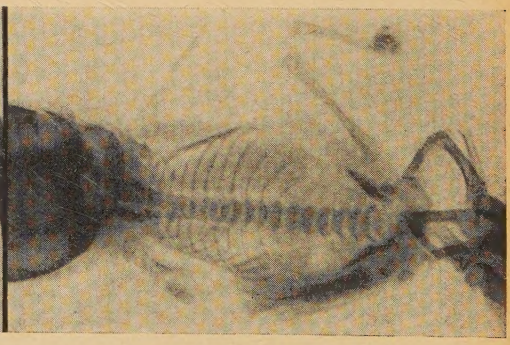

Abb. 3 b

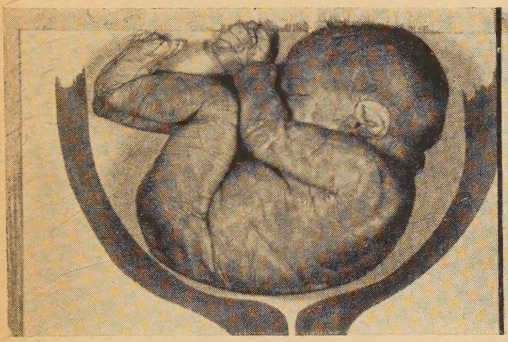

Abb. 4 a

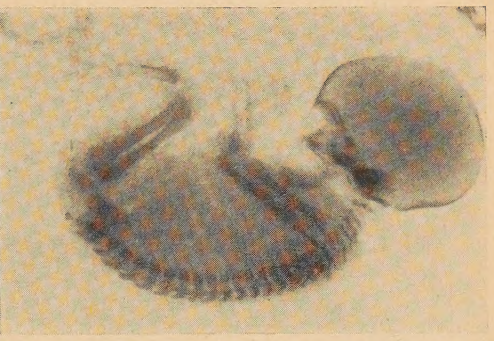

Abb. 4 b

Abb. 2a) Rücken der querliegenden Frucht unmittelbar nach oben, funduswärts, gekrümmt. Profilaufnahme des kindlichen Körpers.

b) Röntgenbild: querliegende Wirbelsäule funduswärts konvex. Die Rippen beider Brustkorbhälften projizieren sich in ganzer Länge und Ausdehnung auf einer, der ventral-konkaven, Seite der Wirbelsäule.

Abb. 3a) Rücken des querliegenden Kindes unmittelbar nach vorn oder hinten (in diesem Fall nach vorn) gerichtet und gleichzeitig nach vorn (oder nach hinten) konvex gekrümmt.

b) Röntgenaufnahme: die kindliche Wirbelsäule projiziert sich in diesem Fall gradlinig und infolge der Krümmung verkürzt.

Abb. 4a) Kindlicher Rücken unmittelbar nach unten (kaudalwärts) gerichtet und in dieser Richtung auch konvex gekrümmt. Profilaufnahme.

b) Röntgenbild: querliegende Wirbelsäule nach unten konvex. Von den Rippen gilt das Gleiche wie in Abb. 2.

Die Abbildungen 2 mit 4 veranschaulichen photographisch wie röntgenologisch die in utero möglichen Hauptstellungen der querliegenden Frucht. Ein Phantomkind ist in diesen Stellungen photographiert und in der gleichen Position röntgenologisch aufgenommen und beides in ein Schema des Cavum uteri eingefügt. Die Abbildungen und ihre Beschriftung sind für die einzelnen Arten der Hauptstellungen, für die ausgesprochen dorso-superiore (Abb. 2) die dorso-anteriore oder -posteriore (Abb. 3), und die dorso-inferiore (Abb. 4) Querlage und ihre jeweilige Darstellung im Röntgenbild bezeichnend.

Unsere Beobachtungen an der Schwangeren werden zeigen, daß die dorso-superiore und die dorso-inferiore Querlage in der durch die Abbildungen 2 mit 4 dargestellten „reinen" Form, d. h. mit unmittelbar nach oben oder nach unten gewendeten Rücken selten ist, daß weiterhin die durch die Abb. 3 veranschaulichte Form der dorso-anterioren (-posterioren) Querlage mit direkt nach vorn oder hinten gerichtetem Rücken und auch nach vorn oder hinten konvex gekrümmter Wirbelsäule — die ideale Form dieser Art der

Querlage sozusagen — beim ausgetragenen oder nahezu ausgetragenen Kinde überhaupt nicht vorkommt.

In der Mehrzahl der Fälle von dorso-superiorer oder dorso-inferiorer Querlage ist der Rücken und die Wirbelsäule der querliegenden Frucht nicht allein nach den Hauptrichtungen, oben oder unten, ausgebogen, sie ist auch gleichzeitig schwächer (Abb. 5a) oder stärker (Abb. 6a) nach vorn oder hinten um ihre Längsachse gedreht.

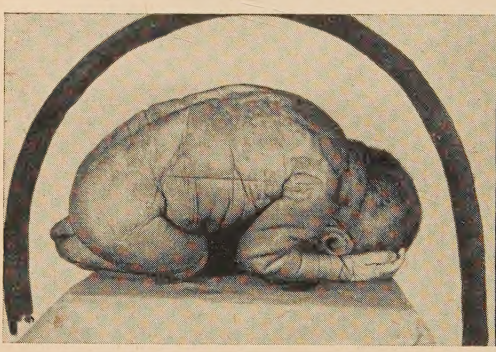

Abb. 5 a



Abb. 5 b

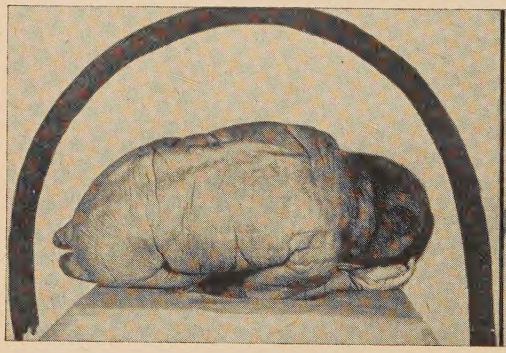

Abb. 6 a



Abb. 6 b

Unter diesen Umständen liegt der kindliche Rücken bei der dorso-superioren Querlage nicht mehr unmittelbar im Fundus uteri; er neigt sich jetzt mehr oder weniger gegen seine vordere oder hintere Wand (Abb. 5a und 6a). Bei stärkeren Graden der Drehung nähert er sich der vorderen oder hinteren inneren Wand des Fruchthalters.

Infolge der Drehung steht eine Brustkorbhälfte der Frucht stets höher, d. h. näher dem Fundus als die andere. Bei einer I. dorso-superioren Querlage mit nach vorn gedrehtem Rücken beispielsweise (Abb. 5a und 6a) ist die linke, bei gleicher Lage des Kopfes mit nach hinten gedrehtem Rücken, die rechte Brustkorbhälfte dem Fundus uteri genähert.

Diese Achsendrehungen des Querlagenkindes erkennt man im Röntgenbild daran, daß die Rippen der höherstehenden Brustkorbhälfte nicht so wie bei der ausgesprochen dorso-superioren oder dorso-inferioren Querlage in ganzer Ausdehnung und Länge auf der ventralen, konkaven Seite des Wirbelsäulenschattens erscheinen (Abb. 2b und 4b), sondern daß sie sich über den Wirbelsäulenschatten hinaus projizieren und ihn, vor allem in seinem oberen Thoraxabschnitt, überschneiden.

Bei der dorso-superioren Querlage mit gleichzeitig nach vorn oder nach hinten gedrehtem Rücken erscheinen die Rippenschatten der höherstehenden linken oder rechten Thoraxhälfte oberhalb der kranial konvex ausgebogenen Wirbelsäule. Der Grad der Drehung ist maßgebend dafür, in welcher Lage sich die Rippen der höherstehenden Brustkorbhälfte über die Wirbelsäule hinaus projizieren: ist der kindliche Rücken nur schwach nach vorn oder hinten gedreht, so überragen nur kurze Abschnitte der Rippen den nach oben konvexen Wirbelsäulenbogen (Abb. 5b). Bei stärkerer Drehung werden die Rippen in entsprechend längerer Ausdehnung über den Wirbelsäulenschatten hinaus projiziert (Abb. 6b).

Sind röntgenologisch die Rippen zu beiden Seiten der Wirbelsäule in ganzer Ausdehnung und Länge dargestellt (Abb. 2b), so verläuft die kindliche Wirbelsäule unmittelbar im queren Durchmesser und der Rücken steht unmittelbar nach vorn oder nach hinten. Diese Form der Querlage stellt sich aber in praxi anders dar; es wird später darauf eingegangen werden.

Grundsätzlich gleiche Verhältnisse, nur im umgekehrten Bild, finden sich der dorso-inferioren Querlage:

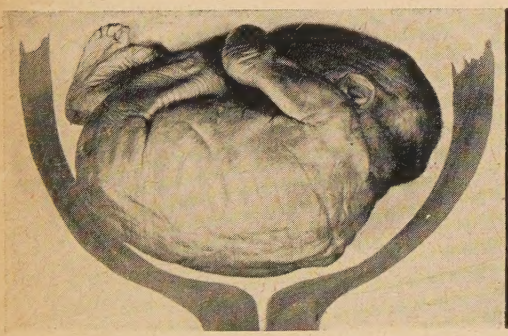

Abb. 7 a



Abb. 7 b

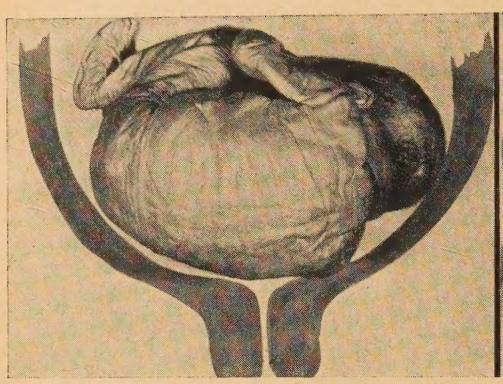

Abb. 8 a

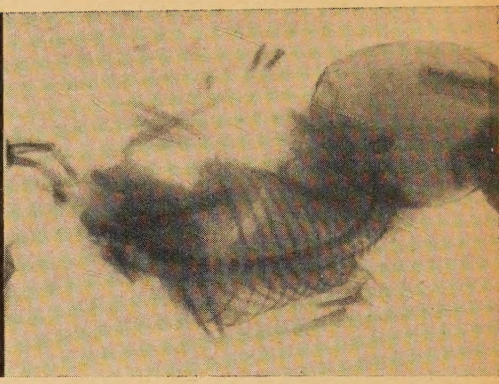

Abb. 8 b

Bei der I. dorso-inferioren Querlage mit nach vorn gedrehtem Rücken steht die rechte Brustkorbhälfte tiefer im unteren Uterinsegment als die linke (Abb. 7a), bei gleicher Lage des Kopfes und mehr nach hinten gedrehtem Rücken die linke Thoraxhälfte tiefer als die rechte.

Die Röntgenaufnahme der dorso-inferioren Querlage mit gleichzeitig nach hinten oder nach vorn gedrehtem kindlichen Rücken läßt demnach, dem Grade der Drehung entsprechend, kürzere oder längere Abschnitte der Rippen der tieferstehenden Thoraxhälfte u n t e r h a l b der kaudal-konvexen Wirbelsäule hervortreten (Abb. 7b und 8b). Die Rippen der höherstehenden Brustkorbhälfte erscheinen verkürzt, jedoch in ganzer Ausdehnung oberhalb der kaudal-konvexen kindlichen Wirbelsäule.

Je stärker der kindliche Rücken bei dieser Stellung nach vorn oder hinten gedreht ist, desto stärker projizieren sich die Rippen der tieferstehenden Brustkorbhälfte über die k a u d a l - k o n v e x ausgebogene Wirbelsäule, also nach unten hinaus. Röntgenologisch erscheinen sie zu beiden Seiten der Wirbelsäule in ganzer Länge, wenn aus der dorso-inferioren eine dorso-anteriore oder dorso-posteriore Querlage geworden ist. Es wurde bereits darauf hingewiesen, daß diese Form der Querlage auch aus der dorso-superioren entstanden gedacht werden kann, wenn sich der Rücken von oben nach vorn oder nach hinten bis in den queren Durchmesser gedreht hat.

Über die dorso-anteriore (-posteriore) Querlage als solche und die Frage ihrer Erkennung aus dem Röntgenbild läßt sich auf Grund vergleichender klinischer und röntgenologischer Studien an einem in gleicher Stellung photographisch und röntgenologisch aufgenommenen Phantomkinde folgendes sagen:

Es wurde bereits auf Seite 7 darauf hingewiesen, daß wir die sozusagen „ideale" Form dieser Art der Querlage, die Form, bei der der kindliche Rücken unmittelbar nach vorn oder hinten steht und die Wirbelsäule infolge mechanischer und dynamischer Ursachen auch nach diesen Richtungen konvex gekrümmt ist (Abb. 3a), in praxi beim ausgetragenen oder nahezu ausgetragenen Kinde nie beobachtet haben. Zwar steht in allen diesen Fällen der Rücken unmittelbar vorn oder hinten; die kindliche Wirbelsäule verläuft jedoch zu dieser Zeit der Schwangerschaft in keinem Falle gradlinig, so wie nach der Röntgenprojection einer dorso-anterioren (-posterioren) Querlage mit genau ventral- oder dorsal konvexer Wirbelsäule zu erwarten wäre (Abb. 3b). Das Raumübereinkommen zwischen dem Körper der querliegenden Frucht in dieser Stellung und den inneren Raumverhältnissen des Fruchthalters ist gegen Ende der Schwangerschaft anders getroffen; es ergibt sich röntgenologisch gleichfalls aus dem Lageverhältnis der Rippen zur Wirbelsäule.

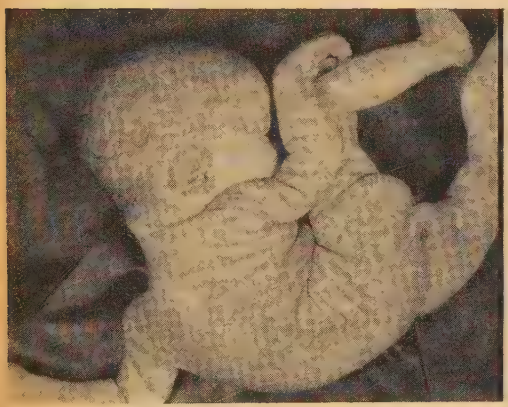

Abb. 9 a

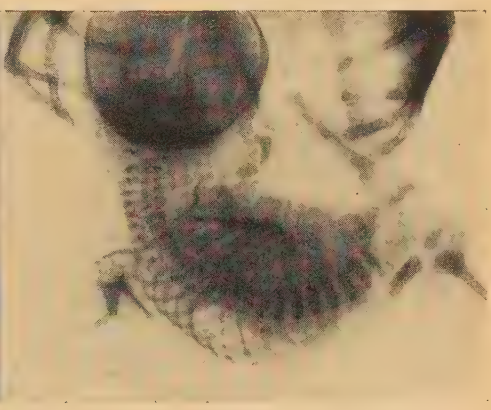

Abb. 9 b

Die Rippen beider Brustkorbhälften können im Röntgenbild zu beiden Seiten der Wirbelsäule nur dann in ganzer Länge und Ausdehnung erscheinen, wenn der Rücken des Kindes in voller Breite (ohne Drehung nach oben oder nach unten) der vorderen oder der hinteren inneren Wand des Fruchthalters anliegt. Nur diese Form der Querlage trägt nach der palpatorisch und röntgenologisch nachzuweisenden Stellung des Rückens die Bezeichnung „dorso-anteriore (-posteriore) Querlage mit vollem Recht.

Die Raumenge im cavum uteri erzeugt auch hier die Anpassung an die räumliche Beschränkung und, infolge des auf die beiden äußersten Pole der Frucht wirkenden elastischen Drucks der musku-

lären Wände des Fruchthalters, eine Haltungsänderung des Kindes in Gestalt einer Krümmung seines Rückens und seiner Wirbelsäule. Diese Veränderung seines Habitus äußert sich jedoch grundsätzlich anders als bei den übrigen Formen der Querlage Abb. 9: Im Sinne des Biegungsfacillimum ist die kindliche Wirbelsäule ohne, oder wenigstens ohne merkliche Krümmung nach vorn oder nach hinten meist maximal lateral flektiert, wobei der Krümmungswinkel entweder mehr im Bereich der oberen oder der unteren Brustwirbelsäule gelegen ist. Bei dieser meist extremen Krümmung des kindlichen Rückens nach rechts oder nach links ist bei querliegender Frucht mit Rücken unmittelbar nach vorn oder nach hinten, die Wirbelsäule stets nach unten, kaudalkonvex gebogen. Nur in einem Falle haben wir sie auch oben, d. h. kranial-konvex gebogen angetroffen.

Der auch im Röntgenbild deutlich erkennbare kaudalwärts ausladende Bogen des Wirbelsäulenschattens könnte dazu verleiten, die wahre Stellung des kindlichen Rückens unmittelbar nach vorn oder nach hinten, zu verkennen und eine dorso-inferiore Querlage mit stärkerer Drehung des Rückens nach vorn oder nach hinten anzunehmen; ein Irrtum, der sich dadurch vermeiden läßt, daß man die Krümmungsrichtung der Wirbelsäule allein nicht als ausschlaggebend für die Bezeichnung der jeweiligen Stellung des Rückens betrachtet, sondern auch gleichzeitig das Längenverhältnis der zu beiden Seiten der Wirbelsäule erscheinenden Rippenschatten berücksichtigt. Projizieren sich die Rippen auf beiden Seiten der querliegenden Wirbelsäule gleich — oder ungefähr gleichlang, so ist dies ein untrügliches röntgenologisches Zeichen dafür, daß der Rücken der querliegenden Frucht ohne Drehung um seine Längsachse in ganzer Breite — vorn oder hinten steht.

Projizieren sich die Rippen in ganzer Länge nur auf einer Seite der querverlaufenden Wirbelsäule, so steht der kindliche Rücken unmittelbar oben oder unten (Abb. 2 und 4).

Mechanische und dynamische Kräfte sind die Ursachen dafür, daß der kindliche Rücken und damit die Wirbelsäule bei fast allen Formen der Querlage — die eben geschilderte dorso-anteriore (-posteriore) Art (Abb. 9) ausgenommen — dorsal-konvex, also kyphotisch gekrümmt ist. Es wurde bereits kurz darauf hingewiesen, daß — wenn auch selten — eine Querlage mit dorsalkonkav, also lordotisch gekrümmten Rücken, vorkommt.

Die Vollständigkeit unserer Ausführungen erfordert es, auch dieser wenn auch nur vereinzelt auftretenden Haltungswidrigkeit der querliegenden Frucht mit einigen Worten zu gedenken.

Die dorsa-konkave Krümmung der Wirbelsäule eines Kindes in Querlage ist für die Frage der röntgenologischen Bezeichnung der jeweiligen Position seines Rückens im Sinne der bildlich und textlich

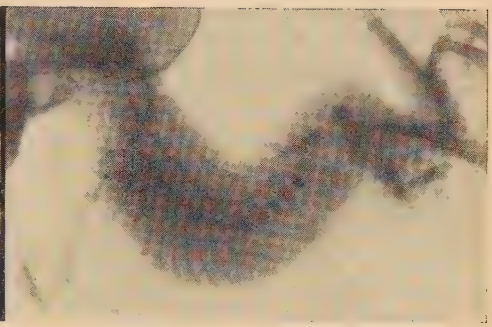

Abb. 10 a *Abb. 10 b*

aufgeführten Haupt- (Abb. 2 und 4 ohne Drehung) und Nebenstellungen (Abb. 5 mit 8 mit Drehung) ohne Bedeutung. Ebenso wie bei den Querlagen mit dorsal-konvex ausgebogener Wirbelsäule kann man bei denen mit konkavem Rücken eine dorso-superiore, -inferiore, -anteriore, -posteriore Stellung ohne und mit Drehung der Frucht um ihre Längsachse unterscheiden. Die Drehung selbst und ihr Grad ist aus der Lage und Längenprojektion der Rippenschatten auf einer oder beiden Seiten der Wirbelsäule zu erkennen.

Ob die in Rede stehende Haltungsanomalie in praxi bei allen Stellungen des querliegenden Rückens vorkommt, müssen erst größere Beobachtungsreihen lehren; wir haben sie lediglich bei dorsosuperioren Querlagen mit stärkerer Drehung der Frucht beobachtet.

Den Anlaß zu den vorstehenden Röntgenstudien am toten Objekt haben insgesamt 121 klinisch und röntgenologisch in der Gynäkologischen Abteilung der Medizinischen Klinik München (Krankenhaus links der Isar) Lindwurmstraße, beobachtete Querlagen am oder gegen Ende der Schwangerschaft gegeben. Diese Gesamtsumme wird von 101 in utero quer oder schief liegenden E i n l i n g e n und 2 0 Z w i l l i n g e n, bei denen ein Kind die in Rede stehende Lagewidrigkeit einnimmt, gebildet.

Die einzelnen Stellungsarten des kindlichen Rückens im Sinne der Abb. 2 mit 10 verteilen sich auf die Gesamtzahl der Querlagen wie später beschrieben.

Die in Gruppen zusammengefaßten Quer- und Schieflagen mit r ö n t g e n o l o g i s c h gleicher Stellung des kindlichen Rückens sollen im folgenden mit je einem, für die einzelne Serie typischen praktischen Beispiele belegt werden.

Weiterhin sollen die Geburtsberichte der Fälle jeder Gruppe daraufhin geprüft werden, ob sie auch in ihrem Geburtsverlauf verwandte Züge erkennen lassen, die ihre Zusammenfassung und Einordnung in die einzelnen Gruppen auch nach klinischen Gesichtspunkten rechtfertigt.

Die Untersuchungen gipfeln in der Frage, ob es möglich ist, das Röntgenbild der Quer- und Schieflage nicht nur diagnostisch, sondern auch prognostisch zu verwerten.

Wenn wir trotzdem sämtliche Gruppen der Querlage in ihrem Geburtsverlauf kontrolliert haben, so geschieht dies deshalb, weil u. E. es an der Zeit ist, sich mit der diagnostischen Leistung der Röntgenologie im Hinblick auf die Geburtsprognose auch auf dem Gebiete der Querlagen kritisch auseinanderzusetzen.

Die ausgesprochen dorso-superiore Querlage im Sinne der Abb. 2 ohne Drehung des kindlichen Rückens wird durch folgende Beobachtung gekennzeichnet:

Fall A, Eichelseder:

II. dorso-superiore Querlage. Kopf und Steiß in gleicher Höhe. Rücken ohne Drehung unmittelbar nach oben gerichtet im Fundus uteri liegend (vergl. Abb. 2a). Beide Oberschenkel im Hüftgelenk gebeugt, ein Unterschenkel im Knie rechtwinkelig gebeugt, der andere gestreckt, der Fuß dieser gestreckten Extremität im kleinen Becken.

30jährige III. para. Vor einem Jahr wegen Gebärmutter- und Blasensenkung ohne gleichzeitiger Sterilisation Interpositio vesico-vaginalis. Zur Zeit Gravid. mens. X.

Sectio caesarea intraperitonealis supracervicalis.

Von den 22 röntgenologisch festgestellten ausgesprochen dorno-superioren Querlagen läßt sich auf Grund der Geburtsberichte der klinische Befund und Geburtsverlauf lediglich bei 18 Schwangeren (15 Einlingen, 3 Zwillingen) nachprüfen.

In sämtlichen Fällen ist diese Art der Querlage weder durch die äußere, noch durch die innere Untersuchung richtig erkannt. Der Rücken des Kindes liegt im Fundus, einer Stelle des Fruchthalters, die für die tastende Hand und das Stetoskop nur schwer oder überhaupt nicht zu erreichen ist. Der Stand des kindlichen Rückens läßt sich durch die äußere Untersuchung nicht feststellen, man muß zufrieden sein, die Querlage als solche überhaupt erkannt zu haben. Die innere Untersuchung gibt zu Mißdeutungen Anlaß: liegen ein oder beide Füße vor, so wird in allen Fällen eine unvollkommene oder vollkommene Fußlage angenommen.

Auch das Röntgenbild der echten dorso-superioren Querlage wird meist falsch gedeutet. Der Schatten der kindlichen Wirbelsäule verläuft in einem unmittelbar kranial-konvexen Bogen, die Rippenschatten projizieren sich auf beiden Seiten in gleicher Länge, der Rücken des Kindes muß also oben im Fundus uteri liegen, nur die rechte oder linke seitliche Körperhälfte des Kindes kann vorn oder hinten liegen. Trotzdem wird die Lage als dorso-anteriore

oder -posteriore angesprochen, anscheinend eine Einstellung der Untersucher auf diese beiden früher bekannten und in den Lehrbüchern allein diskutierten Möglichkeiten der Querlage.

Die dorso-superioren Querlagen neigen zur Selbstwendung, der Kopf oder das Beckenende senkt sich im Laufe der Geburt, oft auch schon früher, auf der gleichen Seite und tritt ins Becken ein, das Kind wird in Schädel- oder Steißlage geboren.

Die Versio spontanea ist bei 15 an der hiesigen Klinik durch Geburtsberichte kontrollierten dorso-superioren Querlagen mit 1 Kinde in 8 Fällen eingetreten, in 6 Fällen ist das Kind in Schädellage, in 2 Fällen in Beckenendlage geboren worden. Bei 3 Zwillingsschwangerschaften, mit einer in dorso-superioren Querlage liegenden Frucht ist die Selbstwendung nach Blasensprung in einem Falle eingetreten: Geburt in Schädellage.

Der sozusagen natürliche Vorgang der Selbstwendung geschieht so, daß beispielsweise bei einer dorso-superioren Querlage der Kopf des Kindes auf der linken Seite tiefer tritt und die Frucht in I. Schädellage geboren wird, oder daß sich bei der gleichen Art der Querlage der rechts liegende Steiß senkt und das Kind in II. Beckenendlage zur Welt kommt. Bei den 8 Fällen von Selbstwendung einer dorso-superioren Querlage in eine Schädel- oder Steißlage ist in 4 Fällen die Geburt in dieser Weise erfolgt. Ebensooft haben wir jedoch auch den „unnatürlichen" Vorgang bei der Selbstwendung beobachten können: in 3 Fällen hat sich aus einer I. dorso-superioren Querlage eine II. (!) Schädellage entwickelt. Das Kind ist in dieser Lage auf die Welt gekommen. In einem anderen Falle wird das ursprünglich in I. dorso-superiore Querlage liegende Kind in I. (!) Steißlage geboren.

Über die einzelnen Phasen dieser komplizierten Stellungsänderung der Querlagenkinder können wir nichts aussagen; wir müssen uns damit begnügen, sie, als durch Röntgenbild und Geburtsverlauf erwiesen, festzustellen.

Nicht weiter auffallend ist die Art der Selbstwendung und der Geburtsverlauf, wenn bei den dorso-superioren Schieflagen, mit an sich bereits tiefer stehendem Kopf oder Steiß, der Schädel oder der Steiß auf der gleichen Seite weiterhin tiefer treten und die Geburt in entsprechender Schädel- oder Steißlage erfolgt.

Bei den Querlagen im allgemeinen springt die Blase mit oder ohne Vorfall der Nabelschnur häufig deshalb vor- oder frühzeitig, weil nach unten zu kein Wehr vorhanden ist, das die Kraft des in jeder Wehe gegen den unteren Eipol andrängenden Fruchtwasserstroms bricht und die Eihäute vor einer übermäßigen Belastung schützt. Stellt man sich die räumlichen Verhältnisse im Cavum uteri im Hinblick auf die Möglichkeit des vor- oder frühzeitigen Blasensprunges bei den ausgesprochen dorso-superioren Querlagen

vor, so muß man (zunächst wenigstens theoretisch) zu der Überzeugung kommen, daß hier die Gefahr des Eintrittes dieser Komplikation besonders groß ist.

Bei den später zu erörternden dorso-anterioren (-posterioren) Querlagen (Abb. 3a u. b) wird das Fruchtwasser während der Wehe an der vorderen und hinteren Körperseite des Kindes vorbei nach unten gegen den unteren Eipol gepreßt. Den gleichen Umweg nimmt es bei den dorso-inferioren Querlagen (Abb. 4a u. 4b). In diesem Fall ist die Annahme berechtigt, daß der im Fruchtwasserstrom querliegende Körper des Kindes die Kraft, mit der die Flüssigkeit nach unten gegen den unteren Eipol gepreßt wird, zuvor bremst, jedoch nicht so stark, daß die Blase nicht gefährdet werden könnte. Bei den dorso-superioren Querlagen liegt der kindliche Rücken hoch im Fundus uteri; er kann deshalb, falls er diese Stellung bis zuletzt beibehält, die Kraft des während der Wehe nach unten drängenden Fruchtwassers überhaupt nicht beeinflussen. Der untere Eipol wird in diesen Fällen besonders stark belastet, die Vorbedingungen für den vor- oder frühzeitigen Blasensprung, mit oder ohne Vorfall der Nabelschnur, sind deshalb hier besonders günstig. Bei den an der Klinik röntgenologisch beobachteten und am Geburtsverlauf kontrollierten 15 dorso-superioren Querlagen bei denen der Rücken des Kindes ohne D r e h u n g nach vor oder hinten im Fundus liegt, ist die Fruchtblase in 3 Fällen vor- oder frühzeitig gesprungen; in 2 Fällen ist gleichzeitig die Nabelschnur vorgefallen.

Die Frage, ob, wie man erwarten sollte, diese Geburtskomplikation den dorso-superioren Querlagen in hohem Maße eigentümlich ist, kann jedoch erst dann entschieden werden, wenn auch die übrigen Arten der Querlage — mit leichterer oder stärkerer Drehung des kindlichen Rückens in dieser Hinsicht kritisch betrachtet und das Ergebnis mit dem der übrigen Formen der Querlage verglichen ist.

Die Röntgenbilder der dorso-superioren Querlagen zeigen, daß in allen Fällen die Oberschenkel des Kindes im Hüftgelenk mehr oder minder gebeugt, die Unterschenkel im Kniegelenk zumeist gestreckt gehalten werden. (Bei 24 röntgenologisch dargestellten dorso-superioren Querlagen liegen 9 mal beide Füße, 5 mal ein Fuß im kleinen Becken.) Diese Haltung macht das bei der Wertung erforderliche Suchen nach den Füßen unnötig, sie bieten sich ohne weiteres der in den Fruchthalter eingeführten Hand dar. Die Gefahr der axialen Verdrehung des kindlichen Körpers bei der Wendung und Ectraction ist bei den dorso-superioren Querlagen nicht vorhanden. Faßt man in diesen Fällen stets den vorderen Fuß, so läßt sich auch das die Extraktion erschwerende Reiten der kindlichen Steißes auf der Symphyse vermeiden. Diese Arten der Querlage sind zwar schwer zu erkennen, doch leicht zu behandeln. Bei der (durch Krankengeschichten belegten) 18 Fälle umfassenden Gruppe der ausge-

sprochen dorso-superioren Querlagen haben sich für die Lageanomalie folgende Ursachen nachweisen lassen:

1 vesico-vaginal interponierter Uterus
1 Placenta prävia
1 enges Becken
1 im Douglas eingekeiltes subseröses Myom.

Sämtliche Patientinnen wurden durch Sectio caesarea entbunden. Als weitere Ursachen kamen in Frage: Gemini, 3 mal (2 mal Wendung, 1 mal Spontangeburt nach Blasensprengung).

Fall B, Schmal:

Als Beispiel für die dorso-superiore Querlage mit leichter Drehung des kindlichen Rückens um seine Längsachse diene folgende Beobachtung:

I. dorso-superiore Querlage mit leichter Drehung des kindlichen Rückens nach vorn oder hinten. Kopf und Steiß in gleicher Höhe. Beide Oberschenkel im Hüftgelenk gebeugt, beide Unterschenkel im Kniegelenk gestreckt, beide Füße im kleinen Becken.

> 33jährige VIII. para, am Tage der Röntgenaufnahme bei Eröffnung des Muttermundes Wendung auf den Fuß, Anschlingen des Fußes, Belastung. Beim Durchschneiden des Steißes ist die Nabelschnur in großer Schlinge vorgefallen. Extraction bis zum unteren Scapularrand. Versuch der Armlösung nach v. Müller. Kind tot.

Die eben beschriebene Stellung des kindlichen Rückens findet sich insgesamt bei 12 Fällen, bei 8 Einlings- und 4 Zwillingsschwangerschaften, bei diesen nimmt je 1 Zwilling die genannte Stellung ein. Bei den 12 röntgenologisch dargestellten Querlagen dieser Gruppe liegen in 6 Fällen beide Füße, in 1 Fall beide Füße und beide Hände, in 1 Falle 1 Fuß im Beckeneingang oder bereits im Becken. Beide Unterextremitäten eines in dorso-superioren Querlage liegenden Zwillings sind am Körper des 2. Zwillings in Steißlage vorbei so weit nach unten gestreckt, daß die Füße in den Beckeneingang reichen.

Auch diese Form der Querlage ist durch die äußere Untersuchung in keinem Fall richtig erkannt; ist ein oder beide Füße von unten her erreichbar, so wird sie als unvollkommene oder vollkommene Fußlage gedeutet.

Bei den 8 Einlingsschwangerschaften hat sich das Kind 4 mal spontan gewendet, bei den 4 Zwillingsschwangerschaften 2 mal.

Bei den 4 spontan gewendeten Einlingen wird in 2 Fällen aus einer II. dorso-superioren Querlage mit leichter Drehung des kindlichen Rückens nach vor oder hinten eine I. (!) Schädellage. In die-

ser werden die Kinder spontan geboren. In einem Falle wendet sich eine II. dorso-superiore Querlage in eine I. Steißlage um. In einem anderen Fall wird aus einer II. dorso-superioren Querlage eine II. Schädellage.

Bei den beiden Zwillingsschwangerschaften liegt in 1 Fall ein Kind in I. dorso-superioren Schieflage, Steiß tiefer als der Kopf, trotzdem kommt es nach Blasensprung in I. Schädellage auf die Welt. Im anderen Fall wird aus einer I. dorso-superioren Querlage eine II. Steißlage. In 4 von 8 Fällen springt die Fruchtblase vor- oder frühzeitig in 3 Fällen fällt gleichzeitig die Nabelschnur vor.

Als Ursache der Haltungswidrigkeit kommt bei dieser insgesamt 12 Fällen umfassenden Gruppe dorso-superiorer Querlagen

in 4 Fällen die räumliche Behinderung durch einen 2. Zwilling.

in 2 Fällen die Schlaffheit der Uteruswände und der Bauchdecken Vielgebärender (VIII. und XIV. para) in Betracht.

Nachfolgende Beobachtung diene als Beispiel für die Form der dorso-superioren Querlage, bei der der Rücken in stärkerem Grade um seine Längsachse gedreht ist.

Fall C, Obermeier:

II. dorso-superiore Schieflage mit stärkerer Drehung des kindlichen Rückens (vergl. Abb. 6). Steiß steht tiefer als der Kopf.

23jährige I. para, Ende der Schwangerschaft, 4 Tage nach der Röntgenaufnahme, Spontangeburt in I. Schädellage.

Die durch die Röntgenaufnahme gekennzeichnete Stellung des kindlichen Rückens findet sich insgesamt in 14 Fällen (11 Einlings-, 3 Zwillingsschwangerschaften). Die Röntgenbilder dieser Gruppe der dorso-superioren Querlagen zeigen, daß bei den 11 Einlingsschwangerschaften in 2 Fällen beide Füße, in einem Fall beide Füße und beide Arme, in 3 Fällen je ein Arm und in einem Falle ein Fuß im kleinen Becken liegen.

Von den 14 röntgenologisch festgestellten dorso-superioren Querlagen mit stärkerer Drehung des kindlichen Rückens läßt sich auf Grund der Geburtsberichte der klinische Befund und der Geburtsverlauf lediglich bei 11 Schwangeren (10 Einlinge, 1 Zwilling) nachprüfen. Bei ihnen wendet sich die Frucht teils vor, teils nach dem Blasensprung in 6 Fällen spontan (bei 5 Einlingen und 1 Zwilling). Aus einer röntgenologisch nachgewiesenen II. dorso-superioren Querlage mit stärkerer Drehung des kindlichen Rückens wird in einem Fall eine II. Schädellage, im anderen eine I. Steißlage.

Eine dorso-superiore Querlage wandelt sich in eine I. Schädellage um. In zwei Fällen wendet sich das in II. dorso-superiorer Querlage liegende Kind in eine I. (!) Schädellage.

Der in II. dorso-superiorer Querlage liegende Zwilling kommt nach frühzeitigem Blasensprung in I. Steiß-Fußlage auf die Welt.

Bei 11 dorso-superioren Querlagen mit stärkerer Drehung des kindlichen Rückens springt, ohne Vorfall der Nabelschnur, in 6 Fällen die Blase vor- oder frühzeitig (5 Einlinge, 1 Zwilling).

Die Ursache der 11 dorso-superioren Querlagen dieser Gruppen hat sich in 7 Fällen feststellen lassen:

enges Becken 4 mal

Zwillingsschwangerschaft 1 mal.

In diesem Zusammenhange muß noch der durch die Abb. 10 dargestellten Haltungsanomalie mit einigen Worten gedacht werden. Sie ist selten und zeigt sich nach unseren Erfahrungen lediglich bei den mit stärkerer Drehung des kindlichen Rückens einhergehenden dorso-superioren Querlagen (Fall D und E).

Fall D, Graf:

II. dorso-superiore Querlage mit ausgesprochen dorso-konkav gekrümmter Wirbelsäule und gleichzeitig stärker nach vorn oder hinten gedrehtem Rücken. Infolge dieser abnormen lordotischen Durchbiegung der kindlichen Wirbelsäule liegt ein Bein der Frucht dem Schädel auf, ein Arm liegt im kleinen Becken.

> 38jährige III. para am Ende der Gravidität, am Tage der Röntgenaufnahme Wendung bei stehender Blase und erweitertem Muttermund. Man gelangt „sehr schwer" an den unteren Fuß. Extraktion sehr schwer, da sich der zweite Fuß über der Symphyse verhakt. Kindlicher Körper wird zurückgeschoben und an den beiden Füßen extrahiert. Kopf geht nicht ins Becken. Zangenversuch am nachfolgenden Kopf. Perforation.

Fall E, König:

Erstes Kind in II. Schädellage, Kopf im Becken.

Zweites Kind in I. dorso-superioren Querlage, kindliche Wirbelsäule dorso-konkav gekrümmt und gleichzeitig stärker nach vorn oder nach hinten gedreht. Unterextremitäten liegen dem Schädel des Kindes auf.

> 24jährige II. para am Ende der Gravidität. Erster Zwilling spontan in I. Schädellage, zweiter Zwilling wird gewendet und extrahiert.

Die Fälle D und E lassen das Wesen dieser Haltungswidrigkeit deutlich erkennen. Bei sämtlichen bislang besprochenen Formen der dorso-superioren und den fernerhin zu besprechenden dorso-anterio-

ren (-posterioren) und dorso-inferioren Quer- und Schieflagen ist die kindliche Wirbelsäule dorso-konvex gekrümmt, in diesen beiden Fällen jedoch ist sie ausgesprochen dorso-konkav durchgebogen. Aus nicht ersichtlichen Gründen äußert sich der Druck der seitlichen Uteruswände auf die gummiartige biegsame kindliche Wirbelsäule hier grundsätzlich anders. Diese Art der Verformung läßt sich unter den 14 Fällen dieser Gruppe nur 3 mal nachweisen (2 Einlinge, 1 Zwilling). Die versteckte und schwer zugängliche Lage der Füße über dem Kopf der Kinder macht es verständlich, daß in den Operationsberichten die „schwere Erreichbarkeit der Füße" besonders hervorgehoben wird. Ein Grund für diese Haltungsanomalie hat sich an den geborenen Kindern nicht nachweisen lassen; auch hat sie die Haltung der Kinder in den ersten Tagen des extrauterinen Lebens nicht merklich beeinflußt.

Als Muster für die dorso-anteriore (-posteriore) Querlage im eigentlich röntgenologisch und klinischen Sinn kann folgende Beobachtung gelten:

Fall F, Gattung:

II. dorso-anteriore (-posteriore) Schieflage, Kopf höher als der Steiß. Die Rippenschatten projizieren sich auf beide Seiten der Wirbelsäule in gleicher Länge, kindliche Wirbelsäule lateralwärts, kaudal-konvex gebogen (vergl. Abb. 9). Beide Oberschenkel im Hüftgelenk weit gespreizt, im Kniegelenk gebeugt, ein Fuß im kleinen Becken.

> 19jährige III. para fast am Ende der Schwangerschaft, Placenta praevia centralis. Sectio caesarea. Querschnitt in der Cervix, man kommt auf die Placenta, diese wird beiseitegeschoben und ein ausgetragenes Kind durch Extraktion am Fuß entwickelt.

Bei dieser Art der Querlage legt sich der kindliche Rücken in ganzer Breite (vergl. Abb. 3 und Text) der vorderen oder hinteren inneren Wand des Fruchthalters an. Wir finden sie unter insgesamt 117 röntgenologisch kontrollierten Querlagen in 16 Fällen (15 Einlinge, 1 Zwilling).

Die Röntgenbilder dieser 16 Querlagen lassen erkennen, daß in 10 Fällen — 5 mal bei stehender, 5 mal bei gesprungener Blase — ein Arm im kleinen Becken liegt. Bei einer dorso-anterioren (posterioren) Schieflage (Steiß höher als Kopf) ist bei noch stehender Blase ein Fuß im kleinen Becken sichtbar.

Durch die äußere und innere Untersuchung ist die Querlage als solche in allen Fällen richtig erkannt; diagnostische Irrtümer ergeben sich jedoch bei der Bestimmung der Lage des Rückens, ob vorn oder

hinten. Die diagnostische Leistung der Röntgenaufnahme wird in zahlreichen Fällen insofern überschätzt, als sich die Untersucher lediglich auf Grund des Röntgenbildes, zu einer genauen Bestimmung der Lage des kindlichen Rückens verleiten lassen.

In keinem Falle hat sich die Frucht, weder vor noch unter der Geburt, bei stehender, noch bei gesprungener Blase, spontan gewendet.

Bei diesen 16 dorso-anterioren (-posterioren) Querlagen springt die Blase 6 mal vor- oder frühzeitig, in 4 Fällen mit Vorfall eines Armes, in einem Fall mit Vorfall von Arm und Nabelschnur.

Die Ursache der Haltungswidrigkeit hat sich unter den 16 Querlagen dieser Gruppe in 11 Fällen feststellen lassen:

enges Becken 8 mal
Placenta praevia 2 mal
Zwillinge in einem Falle
bei 5 Pat. wird die Geburt durch Sectio caesarea
bei 5 (Verlust von 3 Kindern) durch schwierige Wendung und Extraktion beendet.

Es liegt nahe, auch ohne Kenntnis des Untersuchungsbefundes aus einem Röntgenbilde mit gleicher Stellung des kindlichen Rückens größere mechanische Widerstände im Geburtskanal zu vermuten und einen entsprechend erschwerten Verlauf der Geburt zu erwarten. Ob dieser Schluß erlaubt ist, müssen weitere Beobachtungen lehren.

Die ausgesprochen dorso-inferiore Querlage im Sinne der Abb. 4 wird durch folgenden praktischen Fall gekennzeichnet:

Fall G, Schuster:

II. dorso-inferiore Querlage, kindliche Wirbelsäule kaudal-konvex gekrümmt. Kindlicher Rücken (ohne Drehung nach vorn oder hinten) unmittelbar unten. Die Frucht ist über ihre Bauchfläche gekrümmt. In der dadurch entstehenden, seitlich durch Kopf und Steiß begrenzten Bucht liegen die Ober- und Unterextremitäten.

> 23jährige I. para, Kind 14 Tage übertragen, 3 Wochen nach der Röntgenaufnahme springt bei kleinhandtellergroßem Muttermund die Blase. Beide Füße im Beckeneingang. Nach Spontangeburt des Steißes Armlösung, Kopf kann nach Veit-Smellie nicht entwickelt werden, deshalb Zange am nachfolgenden Kopf.

Diese eben beschriebene Stellung des kindlichen Rückens findet sich unter unseren 117 Querlagen bei 16 Einlingsschwangerschaften, bei Mehrlingsschwangerschaften haben wir sie nicht beobachtet. In keiner der Röntgenaufnahmen ist mit Sicherheit eine Extremität im

Beckeneingang oder im Becken nachzuweisen. Von diesen 16 röntgenologisch nachgewiesenen ausgesprochen dorso-inferioren Querlagen läßt sich an Hand der Geburtsberichte der klinische Befund und der Geburtsverlauf nur bei 11 Schwangeren nachprüfen. Klinisch ist die Querlage in allen Fällen als solche erkannt, ihre wahre Form im Sinne der Röntgenaufnahme jedoch wird durch die innere Untersuchung nur in zwei Fällen richtig bezeichnet.

Bei den 11 durch Geburtsberichte belegten dorso-inferioren Querlagen ohne Achsendrehung wendet sich die Frucht spontan in 3 Fällen:

Aus einer I. dorso-inferioren Querlage wird eine I. Schädellage, das Kind kommt in dieser Lage spontan zur Welt. Eine zweite wird in II. Schädellage spontan geboren. Im dritten Fall erscheint nach Blasensprung (3 lt Fruchtwasser) der Steiß eines in II. dorso-inferioren Querlage liegenden Kindes in der Vulva. Bei drei Fällen springt die Blase ohne Vorfall von kleinen Teilen vor- oder frühzeitig, 2 mal mit, einmal ohne Vorfall der Nabelschnur.

Die Ursache der Stellungsanomalie hat sich in 6 Fällen nachweisen lassen:

enges Becken in 3 Fällen

Schlaffheit der Uteruswände und der Bauchdecken Vielgebärender in ebenfalls 3 Fällen.

Für die dorso-inferiore Querlage mit leichter Drehung des kindlichen Rückens ist Fall H bezeichnend:

Fall H, Huber:

II. dorso-inferiore Querlage, Rücken dorsal-konvex nach unten gekrümmt und gleichzeitig im Sinne der Abb. 7 leicht nach vorn oder hinten gedreht. Durch die dorsal-kaudal-konvexe Abbiegung des kindlichen Rückens entsteht eine seitlich durch Kopf und Steiß begrenzte Bucht, in ihr liegen die Extremitäten der Frucht. Ungefähr 4 Stunden nach der Röntgenaufnahme setzen stärkere Wehen ein, das Kind wird in I. (!) Schädellage spontan geboren.

Insgesamt bei 12 dorso-inferioren Querlagen (9 Einlinge, 3 Zwillinge) ist der Rücken des Kindes in dem durch das Röntgenbild bezeichneten Grade um seine Längsachse gedreht.

Röntgenologisch ist in keinem Falle ein kleiner Teil im Beckeneingang oder im Becken nachzuweisen. Der Geburtsverlauf dieser Gruppe läßt sich lediglich an 10 Geburtsberichten verfolgen (7 Einlinge, 3 Gemini). Unter den 7 Einlingen wendet sich die Frucht 4 mal spontan und wird spontan geboren: in 2 Fällen wird aus einer II. dorso-inferioren Querlage eine II. (!) Schädellage, ein in II. dorso-inferioren Querlage liegendes Kind wird in I. Schädellage ge-

boren, ein in II. dorso-inferioren Schieflage (Steiß tiefer als der Kopf) liegendes Kind kommt in II. Steißlage zur Welt. Bei diesen 10 Fällen springt die Blase ohne Vorfall eines kleines Teiles oder der Nabelschnur 3 mal vor- oder frühzeitig.

Als Ursache der Stellungsanomalie kommt in Betracht:

Gemini 3 mal
enges Becken einmal.

Fall J veranschaulicht die dorso-inferiore Querlage mit stärkerer Drehung des kindlichen Rückens.

Fall J, Schaupp:

I. dorso-inferiore Querlage, Kopf und Steiß in gleicher Höhe, kindliche Wirbelsäule in stärkerem Grade dorsal-kaudal-konvex nach vorn oder hinten gedreht (vergl. Abb. 8). Ein Ellbogen im kleinen Becken.

> 35jährige II. para, Kind 14 Tage übertragen. Ungefähr 14 Tage nach der Röntgenaufnahme Muttermund vollständig erweitert, vorliegend Schulter, bei der sehr schweren Wendung fällt der linke Arm vor, er wird angeschlungen. Nach der Wendung Extraktion. Der rechte Arm wird nach v. Müller gelöst. Zange am nachfolgenden Kopf. Kind tot, Tentoriumriß.

Bei 25 Querlagen dieser Art läßt sich auf Grund der vorhandenen Geburtsberichte der Verlauf in 18 Fällen (17 Einlinge, 1 Zwilling) verfolgen. In 7 Fällen ist ein Ellbogen, in 1 Fall ein Arm im kleinen Becken sichtbar. Bei 4 Einlingsschwangerschaften dieser Gruppe hat sich das Kind in 4 Fällen spontan gewendet, die Geburt erfolgte folgendermaßen: in 2 Fällen wird aus einer II. dorso-inferioren Querlage eine II. Schädellage, ein in I. dorso-inferiorer Querlage liegendes Kind kommt in I. Schädellage auf die Welt, eine I. dorso-inferiore Querlage wird zu einer II. Schädellage. Hinsichtlich des Blasensprunges ergibt sich aus den Geburtsberichten folgendes:

Bei den 17 Einlingsschwangerschaften springt in 6 Fällen die Blase vor- oder frühzeitig, in einem Falle fällt gleichzeitig eine Hand, im anderen ein Arm vor.

Als Ursache der Stellungsanomalie kommen in 13 Fällen folgende Momente in Betracht:

enges Becken 6 mal
Zwillinge 4 mal
Placenta praevia 1 mal
Schlaffheit des Fruchthalters und der Bauchdecken Vielgebärender 2 mal.

A. dorso-superiore Querlagen:

a) Rücken unmittelbar nach oben Abb. 2
19 Einlinge, 5 Gemini 24 (19,83%)

b) Rücken oben und gleichzeitig leicht nach vorn oder hinten gedreht, Abb. 5
7 Einlinge, 4 Gemini 11 (9%)

c) Rücken oben und gleichzeitig stärker nach vorn oder hinten gedreht, Abb. 6
11 Einlinge, 3 Gemini 14 (11,5%)

d) Rücken oben, stärker nach vorn oder nach hinten gedreht, kindlicher Rücken d o r s o k o n k a v Abb. 10
2 Einlinge, Geminus 3 (2,4%)

B. dorso-inferiore Querlagen:

a) Rücken unmittelbar nach unten gekrümmt, Abb. 4
16 Einlinge, 0 Gemini 16 (13,2%)

b) Rücken unten und gleichzeitig leicht nach vorn oder hinten gedreht, Abb. 7
10 Einlinge, 3 Gemini 13 (10,7%)

c) Rücken unten und gleichzeitig stärker nach vorn oder hinten gedreht, Abb. 8
20 Einlinge, 4 Gemini 24 (19,8%)

C. dorso-anteriore (-posteriore) Querlagen:

a) Rücken unmittelbar der vorderen oder hinteren inneren Wand des Fruchthalters anliegend, Wirbelsäule kaudal-konvex, Abb. 10
15 Einlinge, 0 Gemini 15 (12,3%)

b) Rücken unmittelbar der vorderen oder hinteren inneren Wand des Fruchthalters anliegend, Wirbelsäule säule kranial-konvex
1 Einling, 0 Gemini 1 (0,8%)

Das Ergebnis der Röntgenuntersuchungen unserer 117 Quer- und Schieflagen soll zunächst vom röntgenologisch-diagnostischen Standpunkt aus zusammenfassend betrachtet werden.

Die 12 Arten der Quer- und Schieflagen (4 Haupt- und 8 Übergabestellungen), die sich mit Hilfe der eingangs beschriebenen röntgenologischen Zeichen bestimmen lassen, sind auf Seite 15—29 zusammengestellt. Entsprechend der Anordnung des kindlichen Rückens in die 4 Hauptrichtungen des Brutraumes (oben, unten, vorn und hinten) lassen sich auch im Röntgenbild (Bauchlage der Schwangeren, dorso-ventraler Strahlengang) 4 verschiedene Formen der Querlage erkennen:

1. Die ausgesprochene dorso-superiore Querlage (Abb. 2)
2. Die ausgesprochene dorso-inferiore Querlage (Abb. 4)
3. Die ausgesprochene dorso-anteriore Querlage (Abb. 3)
4. Die ausgesprochene dorso-posteriore Querlage (Abb. 3)

Bei der ausgesprochenen dorso-superioren Querlage ist die kindliche Wirbelsäule unmittelbar nach oben konvex gekrümmt; bei der dorso-inferioren Querlage ist die Krümmung konvex nach unten gerichtet. Die Schatten der Rippen beider Brustkorbhälften erscheinen bei beiden Stellungen auf e i n e r, d. h. der konkaven Seite der kindlichen Wirbelsäule.

Die ausgesprochene dorso-anteriore und dorso-posteriore Querlage im Sinne der Abb. 3a und 3b ist röntgenologisch dadurch gekennzeichnet, daß sich die Rippenschatten b e i d e r Brustkorbhälften in ganzer Länge zu beiden Seiten der Wirbelsäule projizieren (Abb. 3a und 3b). Die nahezu vollständig ausgetragene Frucht paßt sich dem in dieser Lage bestehenden räumlichen Mißverhältnis dadurch an, daß sich ihre Wirbelsäule im Sinne des Biegungsfacillimum lateralwärts krümmt. Die Konvexität der Krümmung ist meist nach unten, sehr selten nach oben gerichtet (Abb. 9). Die Wirbelsäule biegt sich so stark durch, daß die Füße der Frucht am oder gar über dem Kopfe liegen.

Das Raumübereinkommen zwischen der ausgetragenen Frucht und dem Brutraum wird bei der ausgesprochenen dorso-anterioren und -posterioren Querlage nie so getroffen, daß sich die kindliche Wirbelsäule (Abb. 9 u. 10) ventral- oder dorsalabwärts ausbiegt. Beim ausgetragenen Kinde haben wir deshalb in keinem Falle einen der Röntgenprojektion entsprechenden gradlinigen Verlauf der Wirbelsäule (Abb. 9 u. 10) feststellen können.

Mit diesen 4 Hauptstellungen sind die Stellungsmöglichkeiten der in utero querliegenden Frucht nicht erschöpft.

Die Röntgenbilder lassen außerdem — diese Fälle machen die Mehrzahl unserer röntgenologisch dargestellten Querlagen aus — Zwischen- oder Übergangsformen erkennen, Stellungen, die man

sich dadurch zustande gekommen denken könnte, daß sich der kindliche Rücken aus einer der Hauptstellungen in verschiedenem Grade nach vorn oder nach hinten um seine Längsachse dreht. Aus der ausgesprochenen dorso-superioren und -inferioren Querlage gehen je 4 weitere Varianten hervor. Im Röntgenbild sind sie daran zu erkennen, daß sich die Schatten der Wirbelsäule und der Rippen einer Brustkorbhälfte überschneiden.

Bei den aus der dorso-superioren Querlage durch Längsachsendrehung der Frucht hervorgegangenen Zwischenstellungen erscheinen, je nach dem Grade der Drehung, die Rippenschatten der höher im Fundus stehenden Brustkorbhälfte o b e r h a l b der kranial-konvex gekrümmten Wirbelsäule (Abb. 5 u. 6). Bei den entsprechenden Varianten der dorso-inferioren Querlage liegen die Rippenschatten der tiefer in den Isthmus gerückten Brustkorbhälfte u n t e r h a l b der kaudalkonvex gebogenen Wirbelsäule (Abb. 7 u. 8).

An der Länge der im Röntgenbild — bei den dorso-superioren kranial, bei den dorso-inferioren Querlagen kaudal — über die kindliche Wirbelsäule hinausragenden Schatten der Rippenbögen ist der Grad der Drehung der Frucht um ihre Längsachse zu erkennen. Kleinere Abschnitte sprechen für mäßige, größere für stärkere Drehung. Ob sich der kindliche Rücken aber nach vorn oder nach hinten gedreht hat, ist röntgenologisch nicht zu erkennen.

Der Zweck dieser Arbeit war es, Voruntersuchungen zu liefern, die die Deutung des Röntgenbildes einer Querlage zu erleichtern im Stande sind. Diese Voruntersuchungen sollen gleichzeitig die Grundlage bilden für das Verständnis der folgenden röntgenologischen und klinischen Untersuchungen an der Schwangeren. Denn für den praktischen Arzt und den Geburtshelfer überhaupt ist es wichtig, bei unklarer Lage rechtzeitig das Röntgenbild mit zur Diagnosestellung heranzuziehen, da ganz besonders die dorso-superiore Querlage mit den üblichen klinischen Untersuchungsmethoden nicht früh genug erkannt werden kann und es daher sehr leicht zur Verschleppung kommen kann.

Literaturangaben.

Döderlein, Handbuch der Geburtshilfe, 2. Aufl.
Bergmann München 1924—25.

Halban-Seitz, Biologie und Pathologie des Weibes.
Urban und Schwarzenberg, Berlin und Wien 1924—29.

v. Winckel, Handbuch der Geburtshilfe.
Bergmann Wiesbaden 1903—07.

Bumm, Grundriß der Geburtshilfe, 15. Aufl.
Bergmann Wiesbaden 1922.

Jaschke-Pankow, Lehrbuch der Geburtshilfe, 5. Aufl.
Springer Berlin 1933.

Ahlfeldt, Lehrbuch der Geburtshilfe.
Grunow Leipzig.

Berichte über die geamte Gynäkologie und Geburtshilfe und deren Grenzgebiete.
Springer Berlin seit 1923.

Jahresberichte über die gesamte Gynäkologie und Geburtshilfe und deren Grenzgebiete.
Springer Berlin seit 1888.

Warnekros, Schwangerschaft und Geburt im Röntgenbild, 2 Teile.
Bergmann Wiesbaden 1921.

Warnekros, Geburt und Nachgeburtsperiode im Röntgenbild.
Bergmann München 1925.

Gg. Friedr. K. Schultze, Geburtshilfliche Röntgendiagnostik,
Beilagenheft z. Zeitchrift f. Geburtshilfe u. Gynäkologie Nr. 105/1933.

Liepmann, Geburtshelfer und Röntgenbild, mit G. Danelius.
Urban und Schwarzenberg, Berlin und Wien 1932.

Kaboth, Über dorso-superiore Querlagen, i. Zentralbl. f. Gyn.,
J. A. Barth, Leipzig, hrsgg. v. W. Stoeckel.
61. Jahrgg. Nr. 25.

Tillmanns, Klinik und Therapie der Querlagen an Hand des Materials der Frauenklinik zu Kiel in der Zeit vom 1. 10. 22 bis 1. 4. 31.
Med. Diss. vom 10. 5. 34.
Kiel, Schmidt und Klauning.

Herrschau, Zur Ätiologie, Pathologie und Therapie der Querlage, Beobachtungen in der Breslauer Universitätsfrauenklinik vom 1. 1. 13 bis 1. 5. 21.
Med. Diss. vom 30. 9. 31 (Maschinenschrift).

Jerike, die Schief und Querlagen an der II. Universitätsklinik für Frauenkrankheiten und Geburtshilfe von 1926—1930.
Med. Diss. vom 22. 6. 32.
München, Müller und Steinicke.

Riese, Die Querlagen der Bonner Universitätsfrauenklinik von 1914—1923.
Diss. vom 20. 7. 24 (Maschinenschrift).

Wahl, Die Röntgenologie in der Geburtshilfe.
Med. Habilitationsschrift von 1932, Marburg.
Springer Berlin 1932.

Lebenslauf.

Am 22. November 1915 wurde ich als Tochter des Referendars August Jäger und seiner Ehefrau Editha, geb. Grunow in Wiesbaden geboren. Nach Besuch der Vorschule während dreier Jahre und des Realgymnasiums während acht Jahren in Wiesbaden und München legte ich 1933 die Reifeprüfung am Luisengymnasium in München ab. Ich studierte Medizin in München von Ostern 1933 bis Herbst 1938, wo ich das Staatsexamen ablegte. Seit 28. 12. 38 bin ich als Medizinalpraktikantin am Pathologischen Institut der Universität München tätig.